



REPORTE DE CASO

BOCIO GIGANTE CON PROYECCIÓN ENDOTORÁCICA

Raúl Tornaco¹; Alicia Benitez¹; Marcelo Villalba¹; Julio Rojas¹; Vidalia Cáceres¹; Carlos Mena¹

1. Universidad Nacional de Asunción, Facultad de Ciencias Médicas. Asunción, Paraguay.

RESUMEN

Introducción: el bocio es el aumento de tamaño de la glándula tiroides. La glándula tiroides se ubica en la región cervical anterior y su crecimiento puede extenderse hacia la región torácica. El bocio endotorácico puede generar síntomas compresivos (disnea, disfagia y disfonía) que son indicaciones de cirugía.

Reporte de caso: paciente masculino de 55 años con historia de larga data de tumoración cervical anterior de crecimiento progresivo, inicialmente sin molestias, se acelera en los últimos 6 años y produce disnea al decúbito y ligera molestia a la deglución. No presenta alteración de la voz ni síntomas de hipofunción o hiperfunción tiroidea.

Conclusión: el abordaje puede realizarse por cervicotomía a cargo de un cirujano de cabeza y cuello, o en conjunto; con un cirujano torácico. Más del 90% de los bocios con extensión endotorácica pueden resolverse por abordaje cervical. Cuando se trata de un bocio mediastínico, se debe considerar un abordaje torácico.

Autor de correspondencia:

Alicia Benítez.
anaalicia.e@gmail.com

Recibido: 23/06/2021

Aceptado: 20/11/2021

Palabras clave:

Tiroides, bocio,
endotorácico.

ABSTRACT

Background: goiter is an abnormal enlargement of the thyroid gland. The thyroid gland is located in the anterior cervical region, and its growth can to extend into the thoracic region. Endothoracic goiter can generate compressive symptoms (dyspnea, dysphagia, and dysphonia) these are indications for surgery.

The case: a 55 years old male patient with long history of anterior cervical tumour, progressive growth, initially without discomfort, which accelerates in the last 6 years, producing dyspnea when lying down, and nuisances when swallowing. It does not present voice alteration or symptoms of thyroid hypo- or hyperfunction.

Conclusion: the approach can be done by cervicotomy with a head and neck surgeon in charge, or along with a thoracic surgeon. Over 90% of goiters with endothoracic extension can be resolved by cervical approach. When dealing with a mediastinal goiter, a thoracic approach should be considered.

Keywords:

Thyroid, goiter, endothoracic.

INTRODUCCIÓN

El bocio es el agrandamiento y la presentación clínica más frecuente de la glándula tiroides, puede manifestarse de forma uninodular, multinodular o en forma difusa (1).

El Paraguay es un país mediterráneo, endémico de bocio debido al déficit de yodo (más de 10% de la población). La prevalencia de bocio según reportes del Ministerio de Salud Pública y Bienestar Social (MSPyBS) llega hasta incluso un 48,6%(2).

El bocio puede clasificarse teniendo en cuenta varios aspectos, como su etiología y su funcionalidad (3), pero en cirugía se clasifica más frecuentemente por el tamaño, por la semiología. La Organización Mundial de la Salud (OMS) clasifica a la glándula según su tamaño en 3 grados, siendo el de mayor tamaño el grado III; bocio voluminoso reconocible a distancia (4). Clásicamente algunos autores siguen llamando al bocio de gran tamaño como bocio gigante, anteriormente grado cuatro para la OMS (5).

La glándula tiroides tiene su ubicación en la región cervical anterior, su crecimiento puede hacer que este se extienda hacia la región torácica, si más del 50% de la glándula se encuentra en el mediastino, se denomina endotorácico, lo cual representa menos del 6% de los casos. No obstante, la prolongación endotorácica que no llega a ser la mitad de la glándula es un bocio cervicotorácico o bocio con proyección endotorácica, más frecuente que el intratorácico (6).

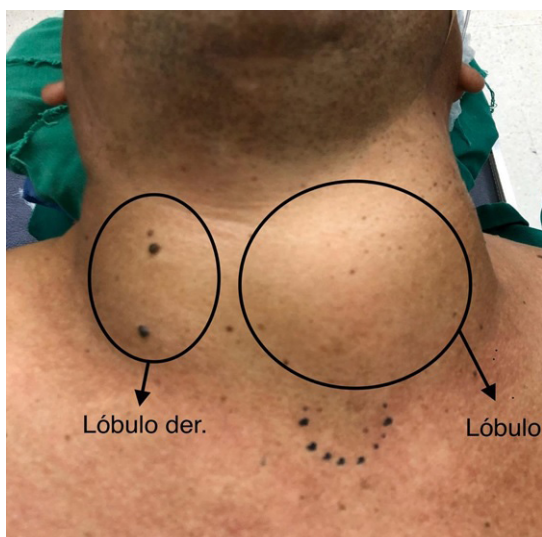
La mayoría de este tipo de bocio se corresponde con lesiones benignas (7). El bocio puede ser hipofuncionante, hiperfuncionante o eufuncionante, con los síntomas que los desequilibrios endocrinológicos suponen. Ciertos síntomas, principalmente los compresivos sobre la tráquea, esófago, nervios laríngeos recurrentes o vena cava superior, producen disnea (50%), disfagia (30%), disfonía (13%) y son indicaciones de cirugía en este tipo de pacientes, se prefiere la tiroidectomía total sobre una parcial (8).

REPORTE DE CASO

Paciente masculino de 55 años con historia de larga data de tumoración cervical anterior de crecimiento progresivo, inicialmente sin molestias, que se acelera en los últimos 6 años. Produce disnea al decúbito, y ligera molestia a la deglución. No presenta alteración de la voz ni síntomas de hipofunción o hiperfunción tiroidea. Paciente conocido hipertenso en tratamiento regular con Losartan 50 mg al día. Diagnosticado recientemente de diabetes mellitus tipo 2 (DM II), en tratamiento con metformina 850 mg dos veces al día. Niega patología pulmonar previa y alergia a fármacos. Niega tabaquismo y consumo de bebidas alcohólicas.

Al examen físico se constata a simple vista y se palpa una glándula tiroides aumentada en su tamaño en forma difusa, a predominio del lado izquierdo, que se extiende por arriba a nivel del cartílago tiroideo, no se palpa límite inferior, el cual sobrepasa la horquilla esternal. No se palpan adenopatías cervicales significativas. (**Figura 1**).

Figura 1. Bocio de gran tamaño con proyección endotorácica.



Se realiza laringoscopia indirecta constándose movilidad de ambas cuerdas voca-

les. Cuenta con los siguientes estudios laboratoriales (**Tabla 1**).

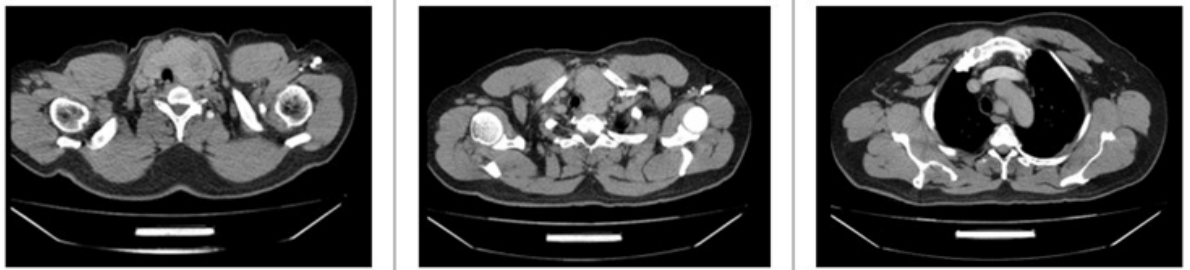
Tabla 1. Análisis laboratoriales prequirúrgicos.

Examen	Valor
Hemoglobina	14,5 g/dL
Hematocrito	41,7%
Glóbulos blancos	7400 /mm ³
Neutrófilos	70%
Linfocitos	22%
Plaquetas	165000/mm ³
Urea	54 mg/dL
Creatinina	1 mg/dL
Glicemia	104 mg/dL
Tiempo de protrombina	100%
Tipificación	B+
TSH	3,540 mUI/L (dentro de rango normal)
ft4	0,93ng/dL (dentro de rango normal)

La ecografía cervical informa bocio multinodular; lóbulo derecho de 53x27x41 mm, de parénquima heterogéneo con múltiples imágenes nodulares isoecogénicas con halo hipoecogénico bien delimitados de bordes regulares de patrón vascular periférico, el mayor de 35 mm de diámetro. Istmo de 13 mm de espesor y lóbulo izquierdo con múltiples imágenes nodulares heterogéneas de hasta 42 mm de diámetro de características similares. No se constatan ganglios de aspecto patológico.

Se realizó estudio tomográfico cervicotorácico en el que se constata importante aumento del lóbulo izquierdo tiroideo que mide en sentido anteroposterior 65 mm de espesor, y en sentido cefalocaudal 115 mm de diámetro. Con invasión a mediastino y del espacio aortopulmonar. Engrosamiento del istmo, el cual mide 26 mm de espesor. Lóbulo derecho tiroideo aumentado de tamaño, 55 mm de diámetro longitudinal, pa-

Figura 2. Tomografía cervicotorácica.



Se constata importante aumento del lóbulo izquierdo tiroideo con invasión a mediastino y del espacio aortopulmonar.

rénquima de densidad heterogénea (coloide) **(Figura 2)**. naje aspirativo en el lecho.

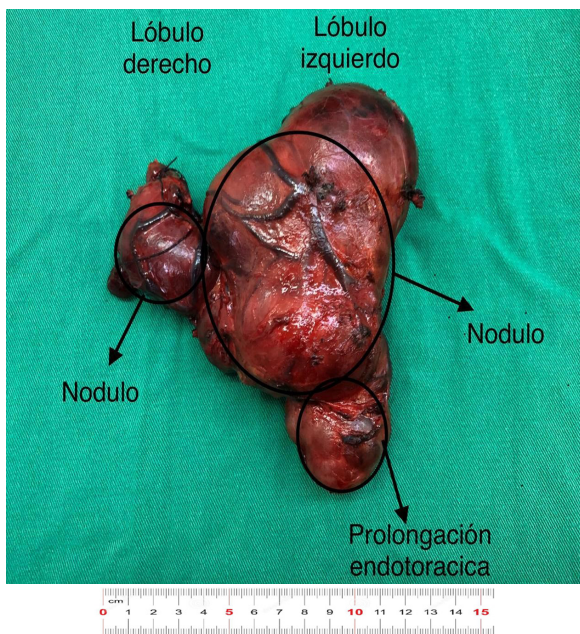
Cuenta además con una PAAF que informa Bethesda II. Ante los síntomas y hallazgos se decide una tiroidectomía total por cervicotomía. Cirugía bajo anestesia general, intubación orotraqueal, en la que los hallazgos fueron: glándula tiroides aumentada su tamaño con un nódulo de 3 cm en lóbulo derecho, otro de 8 cm en lóbulo izquierdo, y otro de 5 cm con extensión intratorácica **(Figura 3)**. Se identificaron y conservaron los nervios laríngeo recurrente izquierdo y derecho y las glándulas paratiroides superior e inferior, izquierdas y derechas. Se deja dre-

DISCUSIÓN

Dependiendo de la localización de la extensión del bocio, el abordaje puede ser por cervicotomía por un cirujano de cabeza y cuello, o en conjunto con un cirujano torácico por toracotomía o esternotomía. Más del 90% de los bocios con extensión endotorácica pueden resolverse por abordaje cervical, no obstante, cuando se trata de un bocio mediastínico, se debe considerar un abordaje torácico debido a la irrigación de la glándula y su relación con los grandes vasos.(9)

La elección depende de la localización, el tamaño y la relación de la masa con las estructuras vitales del mediastino que se puede conocer con los estudios auxiliares de diagnóstico.(10) La cirugía que puede ser resección parcial o total de la glándula. La tasa de recidiva al realizar una resección parcial aumenta 20–30 años después (12–20%), por ello la técnica recomendada por la mayoría es la tiroidectomía total(11).

En cuanto a su definición, Quevedo et. al. define como "aquel bocio localizado total o parcialmente en el mediastino y que, en posición de hiperextensión del cuello, tiene su borde inferior al menos 3cm por debajo del manubrio esternal. Otros autores lo definen



como aquella glándula tiroides que ha crecido más del doble de su tamaño normal y que tiene más del 50% de ella debajo de la horquilla supraesternal" (11). Así como es importante un buen diagnóstico, delimitación de la patología, preparación del paciente, la decisión del abordaje quirúrgico y la cirugía en sí, los cuidados postoperatorios son muy importantes para la buena evolución del paciente, debido a que esta se considera una cirugía de riesgo, debido a las relaciones de la tiroides con el paquete vasculonervioso cervical, nervios laríngeos recurrentes, glándulas paratiroides, agregado a las relaciones de la proyección endotorácica con las estructuras mediastinales (12).

Los cuidados postoperatorios de los pacientes incluyen control de la herida quirúrgica y del drenaje si posee a fin de evitar seromas y colecciones, además control de la voz por la probable lesión con los nervios laríngeos recurrentes por su relación cercana, control de la calcemia y los valores de PTH por su relación con las glándulas paratiroides (13). No se presentaron complicaciones en este caso y es importante recalcarlo, quiere decir que se utilizó una buena técnica quirúrgica basada en las técnicas recomendadas.

Financiamiento:

Autofinanciado

Conflictos de interés:

Los autores declaran no tener conflictos de interés.

REFERENCIAS BIBLIOGRÁFICAS

1. Lucas Martín A, Sanmartí Sala A. Un paciente con bocio. *Med Integral*. 2001;37(3):94-103.
2. Jara Y Jorge A, Pretell Eduardo A, Zaracho de Irazusta Juana, Goetting Sonia, Riveros Claudia. Prevalencia de bocio endémico por el método ecográfico, determinación de yodurias y yodo en sal en escolares del Paraguay. *Rev chil nutr [Internet]*. 2004 [citado

- el 18 de agosto del 2020];3(31):287-95. Disponible en: https://scielo.conicyt.cl/scielo.php?script=sci_arttext&pid=S0717-75182004000300004
3. Consenso en el diagnóstico y tratamiento de las afecciones del tiroides. *Rev Cubana Endocrinol [Internet]*. 2004 [citado el 18 de agosto del 2020];1(15). Disponible en: http://scielo.sld.cu/scielo.php?script=sci_arttext&pid=S1561-29532004000100013&lng=es.
4. Parlá Sardiñas Judith. Bocio. *Rev Cubana Endocrinol [Internet]*. 2012 [citado el 18 de agosto del 2020];3(23):203-7. Disponible en: http://scielo.sld.cu/scielo.php?script=sci_abstract&pid=S1561-29532012000300003&lng=es&nrm=iso
5. Sánchez Alejandro, Valencia-Rosemberg Javier, Padilla-Cota Francisco J. Bocio multinodular gigante. *Rev Sanid Milit Mex*. 2004;5(58):411-6.
6. González Sosa Gabriel, Díaz Mesa Julio, Collera Rodríguez Simeón Antonio, González García Gabriel Abilio, Argüelles Pérez Onasis, Figueredo Peguero Irving. Bocio endotorácico. *Rev Cubana Cir [Internet]*. 2010 [citado el 19 de agosto del 2020];3(49). Disponible en: http://scielo.sld.cu/scielo.php?script=sci_arttext&pid=S0034-74932010000300008&lng=es.
7. Lavaderos F Jorge, Cacciuttolo P Guillermo, Cheyre F Juan Emilio. BOCIO GIGANTE CÉRVICO-TORÁCICO. *Rev Chil Cir [Internet]*. 2014 [citado el 19 de agosto del 2020];5(66):414-5. Disponible en: https://scielo.conicyt.cl/scielo.php?script=sci_arttext&pid=S0718-40262014000500002
8. Patel, K. N., Yip, L., Lubitz, C. C., Grubbs, E. G., Miller, B. S., Shen, W., ... Carty, S. E. Executive Summary of the American Association of Endocrine Surgeons Guidelines for the Definitive Surgical Management of Thyroid Disease in Adults. *Annals of Surgery*. 2020;3(271):399-410.
9. Iglesias Díaz Gladys. Bocio intratorácico. *Rev Ciencias Médicas [Internet]*. 2014 [citado el 19 de agosto del 2020];6(18):1101-1109. Disponible en: http://www.revcompinar.sld.cu/index.php/publicaciones/article/view/1700/html_27
10. Manzanet Andrés G, Escrig Sos J, Marcote Valdivieso E, Adell Carceller R, Pellicer Castell V, Torner Pardo A, et al. Tratamiento quirúrgico de elección para el bocio multinodular no tóxico. *Cir Esp*. 2000;67(6):561-566.
11. de Aguiar-Quevedo K, Cerón-Navarro J, Jordá-Aragón C, Pastor-Martínez E, Sales-Badia JG, García-Zarza Á, et al. Bocio intratorácico. Revisión de la literatura médica. *Cir Esp*. 2010;88(3):142-145.
12. Ríos A, Sitges-Serra A. Tratamiento quirúrgico del bocio intratorácico. *Cir Esp*. 2012;90(7):421-428.
13. Patel KN, Yip L, Lubitz CC, Grubbs EG, Miller BS, Shen W, et al. Executive Summary of the American Association of Endocrine Surgeons Guidelines for the Definitive Surgical Management of Thyroid Disease in Adults. *Ann Surg*. 2020;271(3):399-410.